www.endoscopy-campus.com / www.degea.de

degea live

endoscopy campus

Deutsche Gesellschaft für DEGEA Endoskopiefachberufe e. V.

FTRD®

Vorstellung der Technik und Fallbeispiele

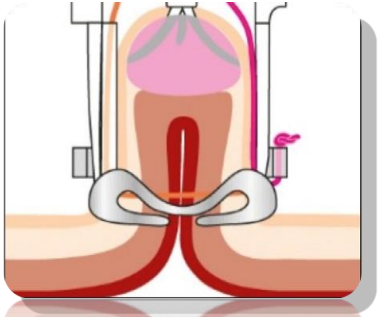

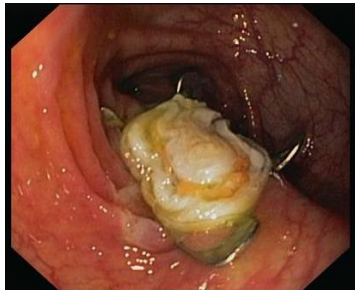

Karel Caca

Medizinische Klinik I

Klinikum Ludwigsburg

Endoskopische Resektionstechniken

- **Schlingen-Polypektomie**

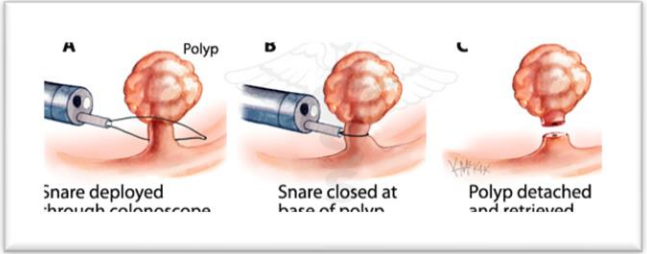

- **Endoskopische Mukosaresektion (EMR)**

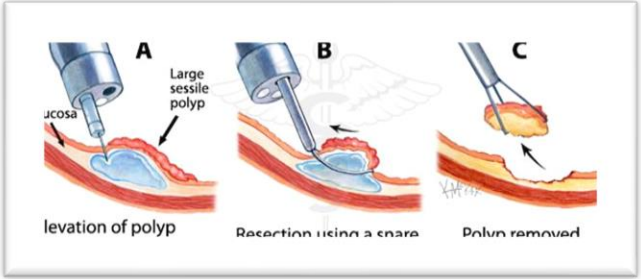

- **Endoskopische Submukosaresektion (ESD)**

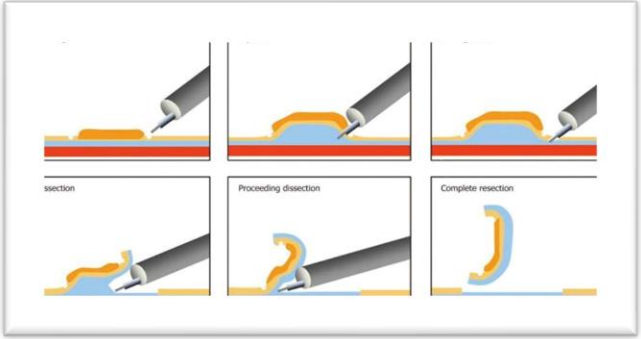

Konventionelle Resektionstechniken

→ begrenzt auf Mucosa/Submucosa

Negatives „Lifting Sign“

- Vernarbung (Rezidiv-Adenom)
- maligne Infiltration

Schwierige Lokalisation

- Appendixabgang
- Divertikel
- Kurve / Falte

Subepitheliale Tumore

- v.a. oberer GI-Trakt
- prätherapeutische Diagnostik schwierig
- Großteil gutartig Ösophagus >> Magen

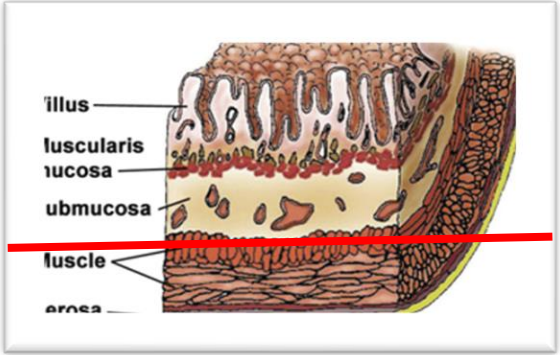

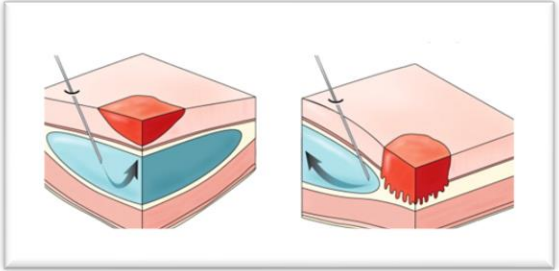





Endoscopic Full Thickness Resection (EFTR)

Non–Exposure Techniques

Konzept:
- Defektverschluß vor der Resektion
- Vollwandduplikatur
- „clip/staple first – cut later“



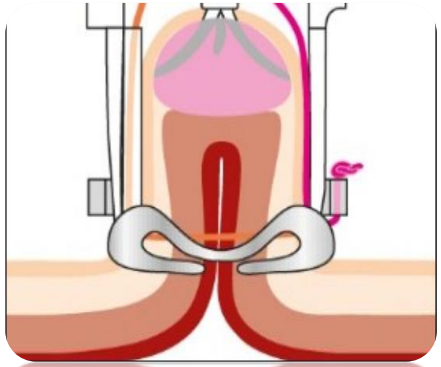

EFTR mittels FTRD

Full-thickness Resection Device (FTRD®, Ovesco Endoscopy)

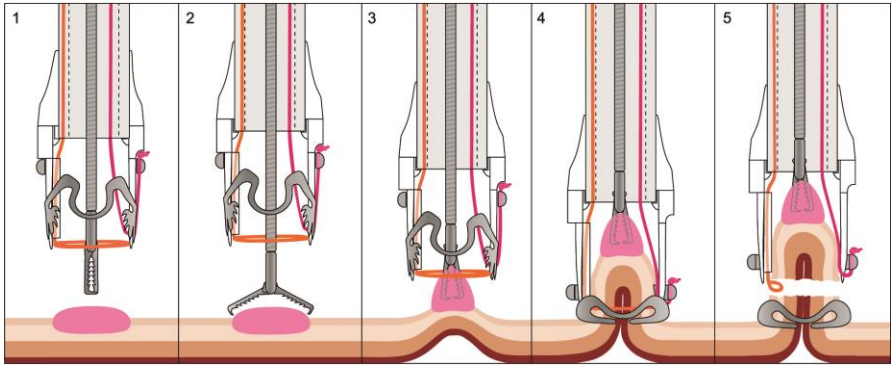

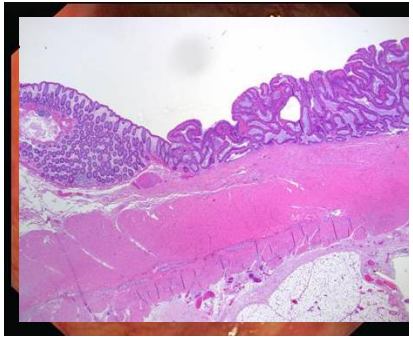

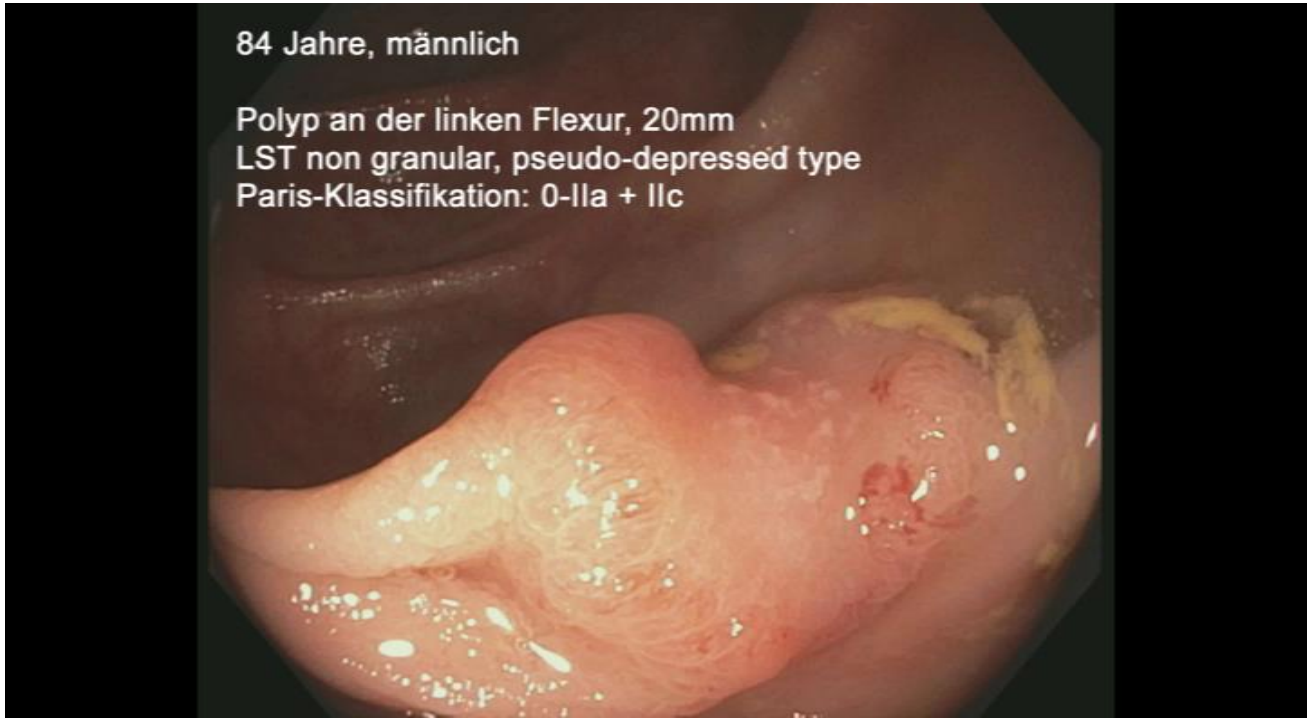
84 Jahre, männlich
Polyp an der linken Flexur, 20mm
LST non granular, pseudo-depressed type
Paris-Klassifikation: 0-IIa + IIc

Vollwandresektion mit FTRD: Wann?

- **Non-lifting Polypen**
  - Rezidiv-Adenome (Vernarbung)
  - Primär non-lifting Adenome (potentiell diagnostische Prozedur bei high-risk T1)
- **Adenome in schwieriger Lokalisation**
  - Divertikel
  - Appendix
- **Re-Resektion maligner T1 Karzinome**
  - primäre Resektion inkomplett?
  - Infiltrationstiefe Submukosa → Stratifikation high risk vs. low risk
- **(kleine) subepitheliale Tumore (SET´s)**
- **Diagnostische Vollwandresektion → Motilitätsstörungen (z.B. Hirschsprung)**

WALL-RESECT Studie (181 Patienten in 9 deutschen Zentren)

Location of lesion, n (%)	
Coecum	55 (30.4)
Ascending colon	35 (19.3)
Transverse colon	22 (12.1)
Descending colon	8 (4.4)
Sigmoid	20 (11.0)
Rectosigmoid transition	10 (5.5)
Rectum	30 (16.5)
- Lower rectum (0-5 cm from anus)	9 (5.0)
- Upper rectum (>5-12 cm from anus)	21 (11.6)
Maximum diameter of lesion, mean, mm (range)	15 (2-30)

Schmidt A et al., Gut 2018

Die publizierten klinischen Daten zum FTRD zeigen insgesamt vergleichbare Ergebnisse in Bezug auf technischen Erfolg, R0 Resektionsrate und Komplikationsrate über verschiedene Indikationen hinweg.

Studie / Publikation	Patienten (n)	Zentren (n)	Technischer Erfolg	R0 Resektion	Komplikationsrate
WALL-RESECT **Colonoscopic full-thickness resection using an over-the-scope device: a prospective multicentre study in various indications** *Schmidt A et al (2016)* → **Unterschiedliche Indikationen**	**181**	9	**89,5 %**	**76,9 %**	Gesamt: **9,9 %** (18/181) - Major 4,4 % - Minor 5,5 % - Emergency surgery **2,2 %** - Blutungen n=4 - Perforationen n=6 - Appendizitis n=3 (n=1 OP)
Endoscopic full-thickness resection for early colorectal cancer *Kuellmer A et al (2019)* → **Frühkarzinome**	**156**	96	**92,3 %**	**71,8 %**	Gesamt: **14,1 %** (21/156) - Major 3,9 % - Blutungen n=6 - Perforationen n=6
Endoscopic full-thickness resection using an over-the-scope device for treatment of recurrent/residual colorectal neoplasia: a single-center case series. *Von Helden et al (2019)* → **Rezidive**	**29** (30 Eingriffe)	1	**93,3 %**	**80 %**	Gesamt: **16,5 %** (5/30) - Blutungen n=3 - Perforation n=1

Auch Registerdaten aus unterschiedlichen europäischen Ländern über eine Vielzahl von Zentren hinweg zeigen vergleichbare Daten.

Studie / Publikation	Patienten (n)	Zentren (n)	Technischer Erfolg	R0 Resektion	Komplikationsrate
Colo-rectal endoscopic full-thickness resection (EFTR) with the over-the-scope device (FTRD®): A multicenter Italian experience *Andrisani GL et al (2018)*	**114**	12	**94,4 %**	**90 %**	Gesamt: **11 %** (12/114) - Blutungen n=1 - Perforation n=1 - Appendizitis n=1 (OP)
FTRD Register Niederlande *Zwager et al (in 2020) (https://doi.org/10.1055/a-1176-1107. Published online: 2020 | Endoscopy)*	**367**	20	**83,9 %**	**82,4 %**	Gesamt: **9,3 %** (34/367) Major adverse events 2,7 % - Blutungen n=15 - Perforationen n=9 - Appendizitis n=3 (OP)
FTRD Register Deutschland	**1178**	65	**88,2 %**	**80,0 %**	Gesamt: **12,1 %** (143/1178) Major adverse events **3,1 %** - Blutungen n=24 akut, n=60 postint. - Perforationen n=18 akut, n=6 spät - Appendizitis: n=7 n=4 konservativ, n=3 OP

Komplette EMR nicht möglich oder zu groß für FTRD?

Too big to FTRD enbloc

> (2)-3 cm

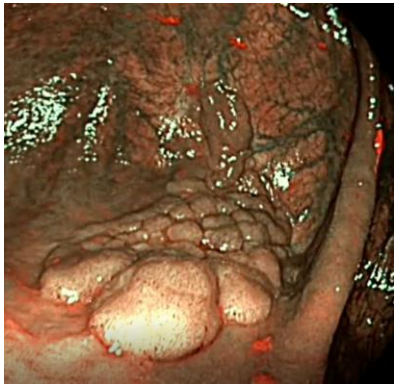

Komplette EMR nicht möglich

- negative lifting Zeichen
- schwierige Lokalisation (z.B. Appendix)

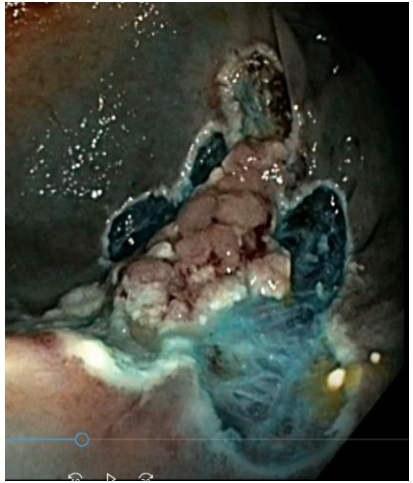

Hybrid-EMR-FTRD

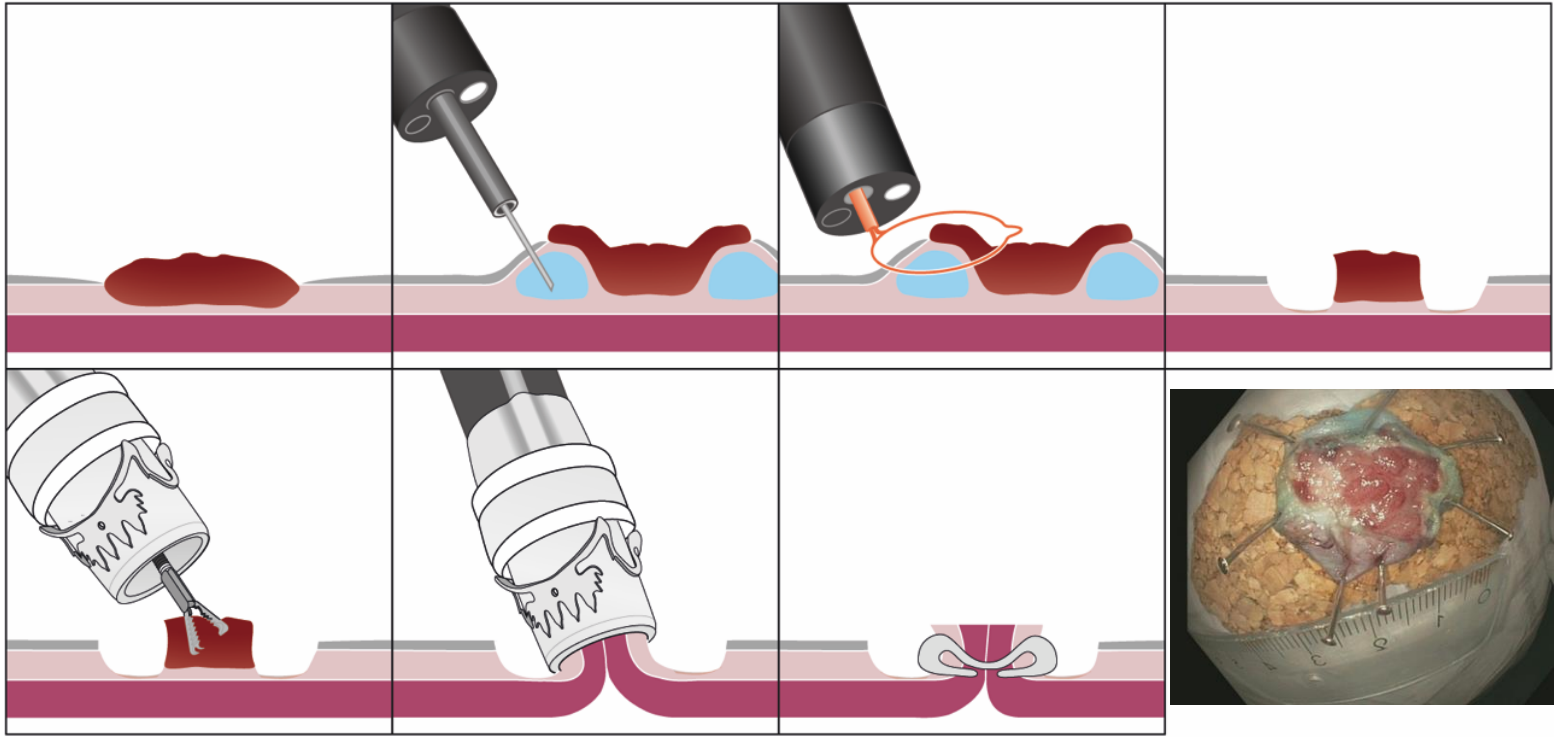

Hybrid-EMR-FTRD

Gastroduodenal FTRD® (Ovesco, Tübingen)

Zulassung für Magen und Duodenum

Außendurchmesser 19.5 mm
Kappe 23 mm lang

Ballon 20 mm als Einführhilfe

Neuroendokriner Tumor (SET) im Duodenum

Case

- 35-year-old woman
- Subepithelial duodenal tumor (15 mm)
- Biopsies showed a neuroendocrine tumor (NET)

Video GIE

Gastrointestinaler Stromatumor (GIST) im Antrum

Zusamenfassung – EFTR / FTRD

- grundlegender Fortschritt im Bereich der interventionellen Endoskopie
- bis dato einziges Gerät zur Vollwandresektion im GI-Trakt
- effektiv und sicher
- Resektionen im gesamten Kolon und Mage/Duodenum möglich
- „Killer“ - Indikation: non-lifting Polypen im Kolon
- weitere Studien notwendig?

  - deutsche Multi-Zenter Studie (WallResect): publiziert

  - deutsches FTRD-Register

FTRD: Limitationen

- Max. Größe der Läsion: 2,5 - 3cm (Limitation durch Kappengröße)
- Kappe

  → eingeschränkte endoskopische Sicht

  → eingeschränkte Flexibilität am distalen Ende

  ► Vorschub des Endoskops erschwert (v.a. im Sigma)

- Resektionen im tiefen Rektum meist tiefe Submukosa (selten Vollwand)
- Eingeschränkte Einsetzbarkeit im oberen GI-Trakt

  (Außendurchmesser 21mm Magenwand zu dick/rigide)

Vollwandresektion

Kolon / Rektum:

- **cFTRD**

Vollwandresektion

Ösophagus

- STER (subepithelial tunnelling), ESE (endoscopic excavation)

Magen:

- GERD-X, STER, EFTR (mit sekundärem Wandverschluß), gFTRD

Duodenum:

- gdFTRD