www.endoscopy-campus.com / www.degea.de

degea live

endoscopy campus

Deutsche Gesellschaft für DEGEA Endoskopiefachberufe e. V.

RESECT+
Vorstellung der Technik und Fallbeispiele

Dr. Benjamin Meier, Klinikum Ludwigsburg

RESECT+

Hintergrund

Endoskopische Resektionsverfahren (ER) werden in aller Regel über einen einzelnen Arbeitskanal durchgeführt

Erforderliche Werkzeuge (Injektionsnadel, Resektionsschlinge, Resektionsmesser, ggf. Koagulationssonden) werden abwechselnd eingeführt

RESECT+

Hintergrund

Für die submukosale Injektion wird in aller Regel eine Lösung aus Kochsalz/Suprarenin/Methylenblau verwendet

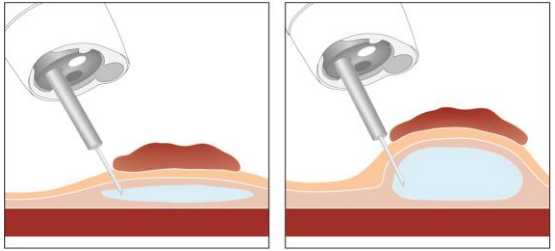

Limitation: rasche Resorption

→ häufige Nachinjektionen erforderlich,
insbesondere bei fortgeschrittener Tumorgröße

RESECT+

Hintergrund

Einschränkungen bei klassischen ER-Verfahren (EMR, ESD)

- Zeitaufwand/Zeitverlust (Instrumentenwechsel, Nachinjektionen)
- Maximale enbloc Resektion nur bis ca. 2 cm möglich (EMR)
- Erfolg ER/Prozedurendauer maßgeblich beeinflusst durch Tumorcharakteristika (Größe, Lokalisation)

RESECT+

Optimierung der ER durch Anwendung eines

AWC (additional working channel): ermöglicht zusätzliches/gleichzeitiges Einführen eines weiteren Instruments

optional kombiniert mit potentem Injektionsmedium, z.B.

LiftUp: ermöglicht stabiles, lang anhaltendes Polster

AWC

Zusätzlicher Arbeitskanal für flexible Endoskope

-Für Endoskope Durchmesser: 8.5 - 13.5 mm

- Endoskop Einführlänge: 103-110 cm
  160-170 cm

- Geeigneter Instrumentendurchmesser: bis 2.8 mm
- Position auf Endoskop variabel

AWC

Adapter zur Fixierung am Handgriff (+ Luer-lock)

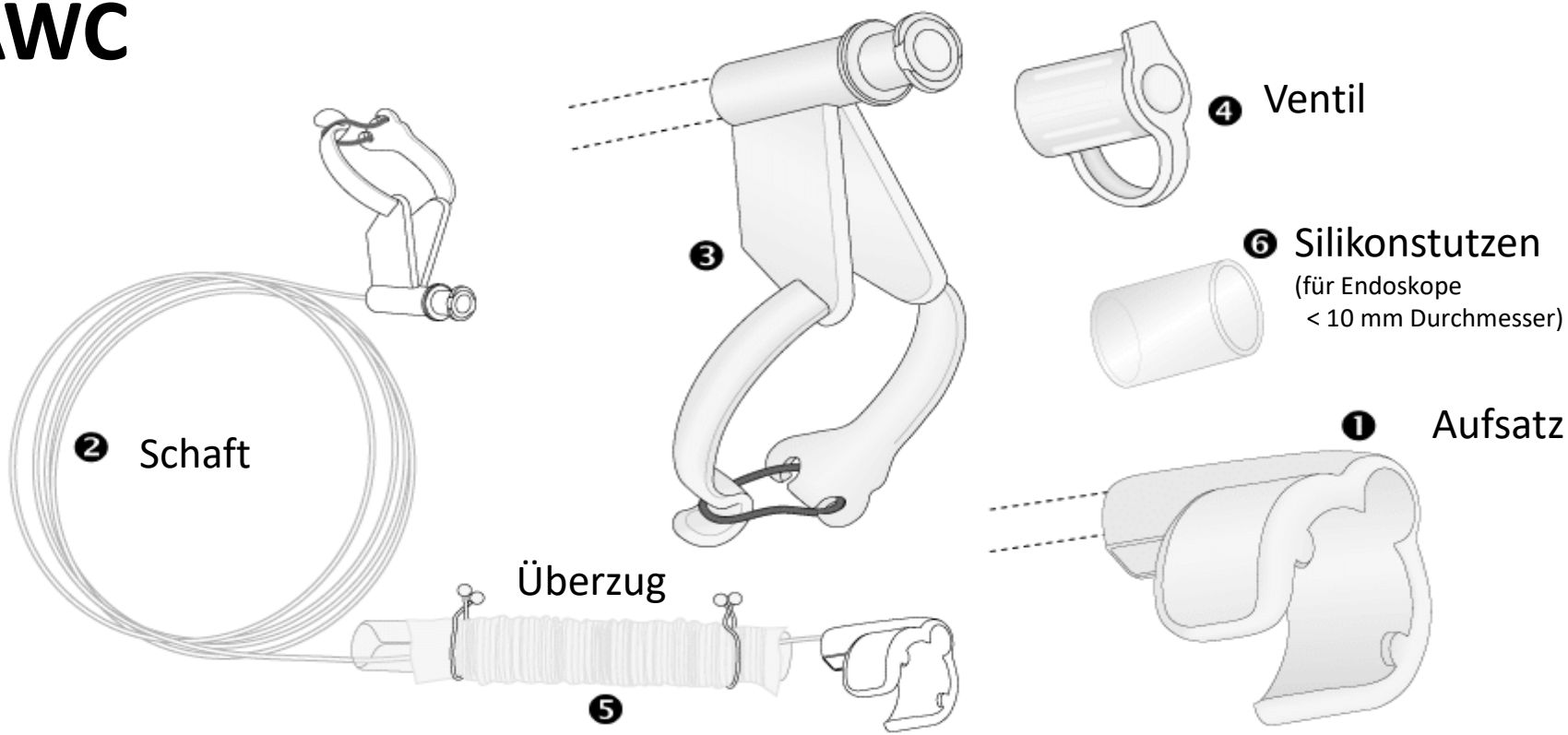

AWC

<u>Anwendung für</u>

- Instrumente
- Spülung
- Saugung

LiftUp

„Hydrogel“

- enthält u.a. Poloxamere (nicht ionische Tenside), NaCl, Methylenblau
- Viskosität temperaturabhängig:
    - flüssig bei Kühlung/Raumtemperatur (Lagerung)
    - gelartig bei Körpertemperatur (nach Injektion)

→ thermoreversibles Injektionsmedium: stabiles und lang anhaltendes Polster

LiftUp

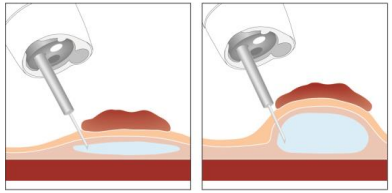

Sicherheit in präklinischer Studie[1] gezeigt

- in vivo (Schwein) EMR/ESD, 63 Eingriffe in 7 Tieren (Ösophagus, Magen, Rektum)
- normale Wundheilung nach 7 Tagen (Endoskopie) und 4 Wochen (Autopsie)
- Komplikationen (Blutung, Perforation) in 3.2 %
    - keine Komplikationen nach absichtlicher transmuraler Injektion (10 ml)
- keine Nachinjektion erforderlich in > 90 %

→ Zulassung für die submukosale Injektion für ER 10/2019

1 Wedi et al. Preclinical evaluation of a novel thermally sensitive co-polymer (LiftUp) for endoscopic resection. Minim Invasive Ther Allied Technol. 2019 Jan 19:1-8

EMR+

Limitation bei klassischer EMR

- enbloc Resektion nur bis 2 cm möglich
  - piecemeal Resektion für Läsionen > 2 cm erforderlich

Ansatz EMR+

enbloc Resektion > 2 cm

durch Kombination zusätzliches Greifinstrument (über AWC) + LiftUp

→ modifizierte „Greif- und Schneidetechnik“ („grasp and snare“)

EMR+

Entwicklung Ex-Vivo (explantierter Schweinemagen), Meier et al.

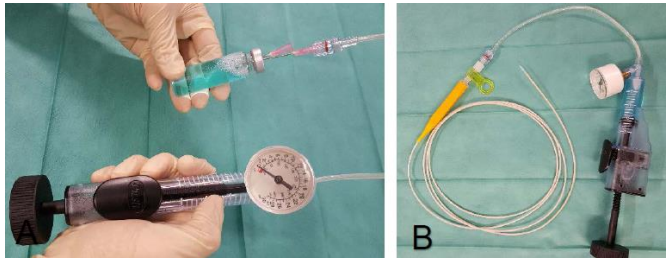

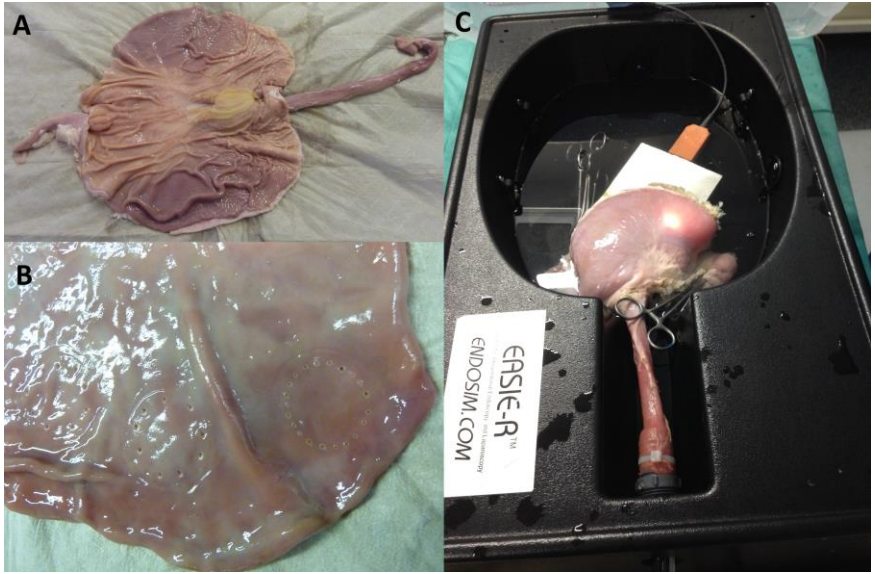

EMR+

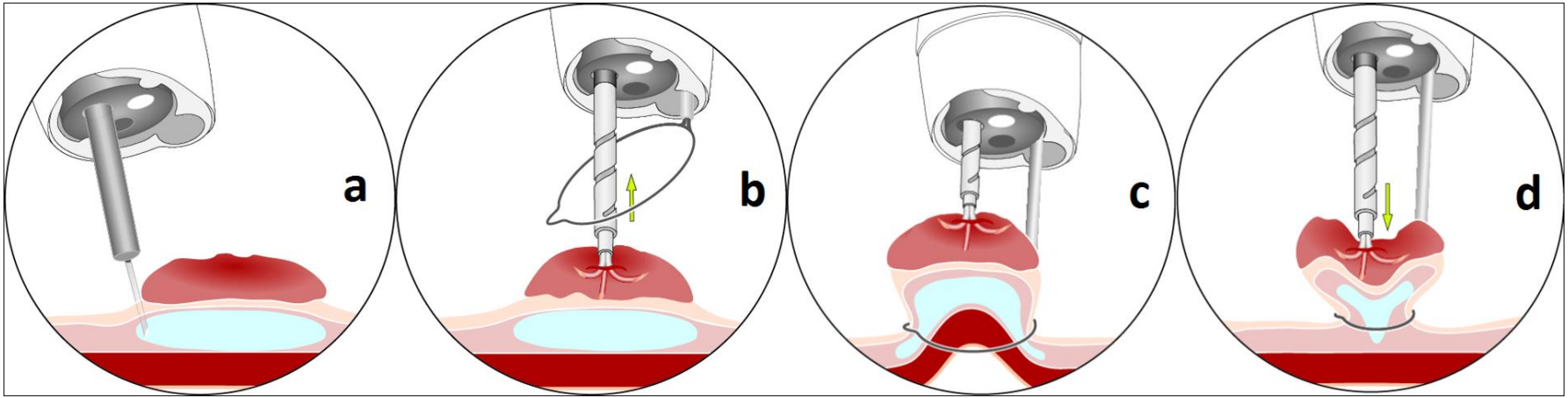

2018-01-04 10:51:39
04/01/2018
11:47:14
CVP:
D.F:
Bu:1 Gr:N
CH 03
Ovesco AG

EMR+

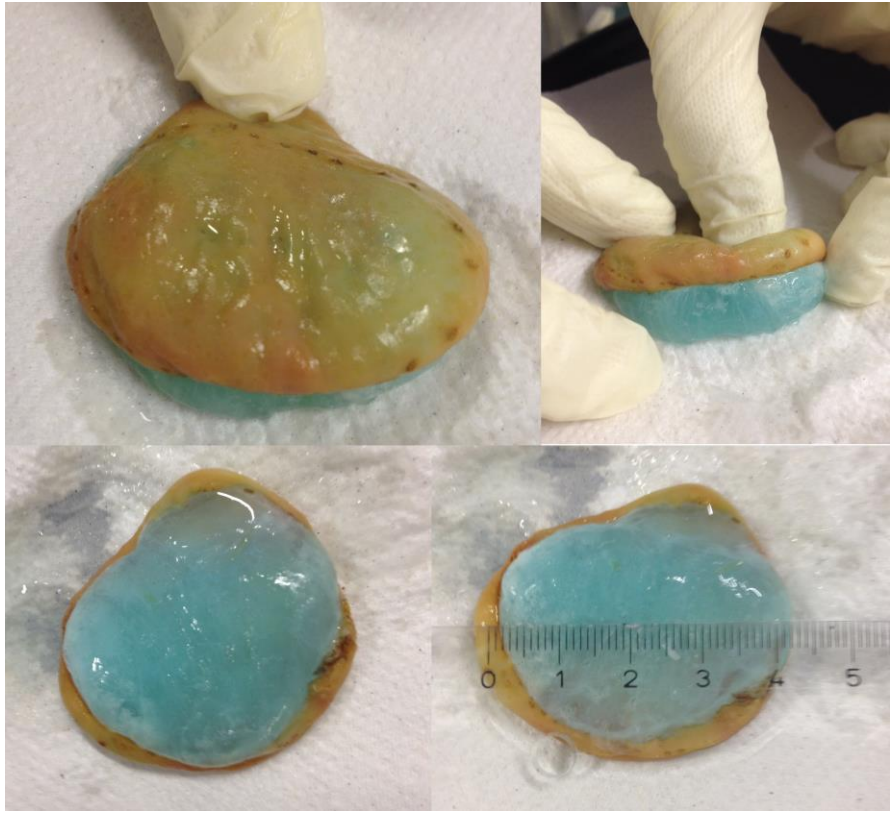

EMR+

Evaluation In-Vivo (2 Schweine, 13 Resektionen, Magen), Meier et al.

-Durchführung in ITN

-Zunächst endoskopisches Einbringen einer 30 mm Schablone + Markierung

- Mehrere Resektionen/Tier

- Endpunkte: enbloc Resektion, Prozedurendauer, unerwünschte Ereignisse

b
Alter:
Geburtsdatum:
11.07.2018
11:38:06
Cr:N
Br:A5
2018-07-11 12:44:36
30mm
CH 03
Doktor:
Kommentar:

EMR+

Ergebnisse In-Vivo (Schwein, Magen)

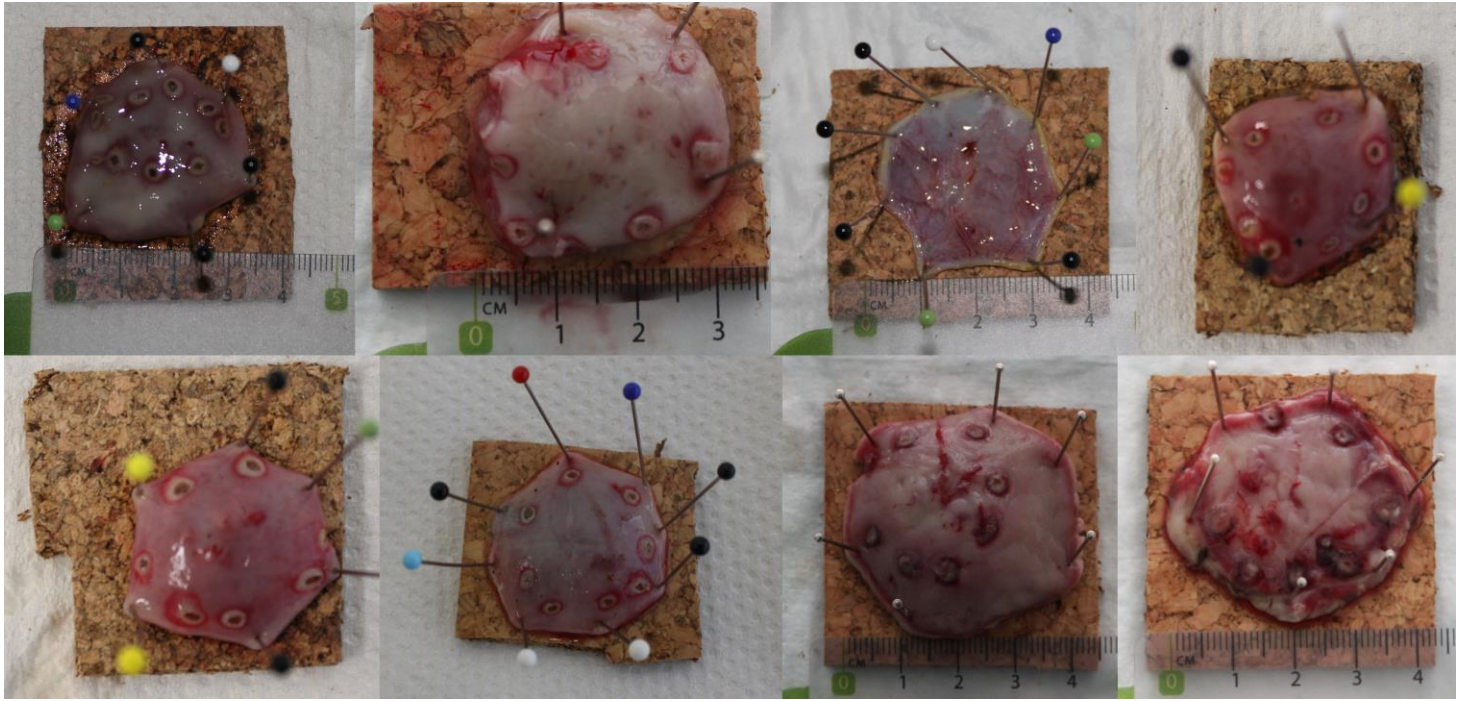

EMR+

Ergebnisse In-Vivo (2 Schweine, 13 Resektionen, Magen)

Injektion: 5-10 ml, keine Nachinjektionen, Polsterdauer bis 1 Stunde*

Größe Resektat (median): 35 x 35 x 11 mm

Makroskopisch vollständig: 92.3% (12/13)

Blutung: 7.7% (1/13)

Prozedurendauer (median):
5 min (range 3-12 min, SD 2.7; Injektion 2 min, Resektion 3 min)

* Beobachtung aus Ex-Vivo Modell, nicht systematisch untersucht, keine konstante Temperaturverhältnisse

EMR+ Ex-Vivo (Schwein)

Original article

Thieme

Endoscopic mucosal resection with an additional working channel (EMR+) in a porcine ex vivo model: a novel technique to improve en bloc resection rate of snare polypectomy

OPEN ACCESS

Authors

Richard F. Knoop*, Edris Wedi*, Golo Petzold, Sebastian C.B. Bremer, Ahmad Amanzada, Volker Ellenrieder, Albrecht Neesse, Steffen Kunsch

EMR+

Ex-vivo (Schwein, Magen), Knoop et al.

EMR vs. EMR+ für Läsionsgrößen 1 cm vs. 2 cm vs. 3 cm vs. 4 cm

Injektion mit HEAS 6 %

Prozedurendauern2-15 min, signifikant kürzer für EMR+ ab 3 cm

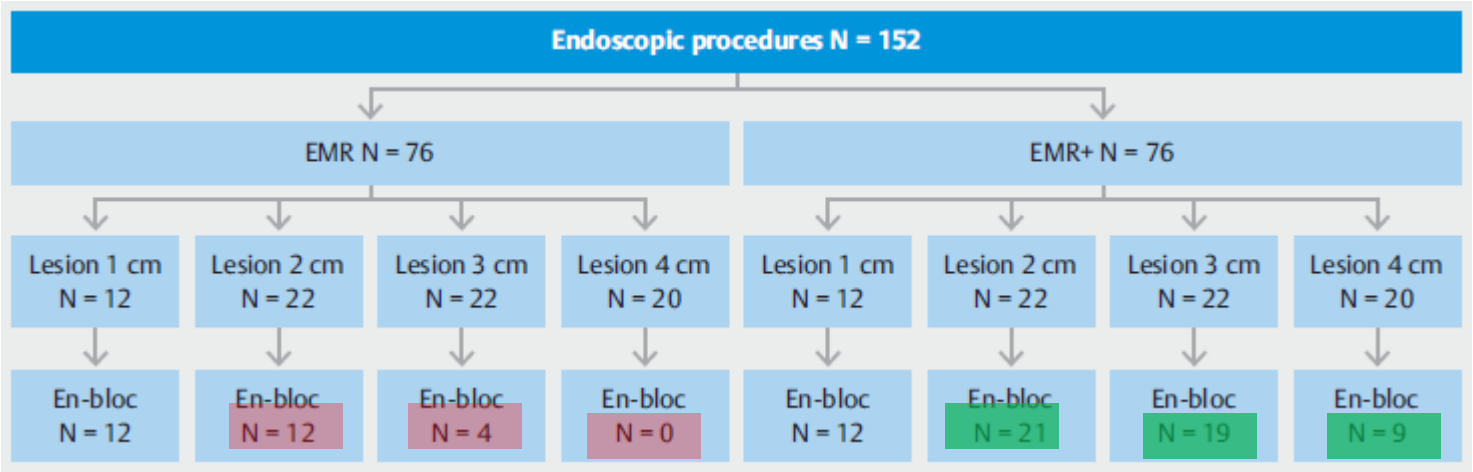

3/20 Perforationen bei EMR+ / 4 cm

p 0.02 p < 0.01 p < 0.01

EMR+ In-Vivo (Mensch)

Novel modified endoscopic mucosal resection of large GI lesions (> 20 mm) using an external additional working channel (AWC) may improve R0 resection rate: initial clinical experience

A. Sportes[1], Jung CFM[2], M. A. Gromski[3], P. Koehler[4], A. Seif Amir Hosseini[5], P. Kauffmann[6], V. Ellenrieder[2] and E. Wedi[2*]

EMR+

In-Vivo (Mensch, oberer/unterer GI-Trakt), Sportes/Wedi et al.

EMR+ bei 6 Patienten in unterschiedlichen Lokalisationen
- Magen (n = 2), Rektum (n = 1), Sigma (n = 1), rechtes Kolon (n = 2)

Einschluss: > 18 Jahre, Einverständnis, Adenomnachweis

Endpunkte: enbloc Resektion, R0-Resektion, unerwünschte Ereignisse

Injektion mit HEAS 6 %

EMR+ In-Vivo (Mensch, oberer/unterer GI-Trakt), Sportes/Wedi et al.

Technique	Location	Size	Paris classification	Etiology and histological result	Procedure time in min
EMR+	Gastric posterior wall	35mm	0-IIa	Adenoma with low-grade dysplasia	32
EMR+	Antrum	25mm	0-IIa	Adenoma with low-grade dysplasia	20
EMR+	Rectum	35mm	0-Ip	Adenoma with focal high-grade dysplasia	15
EMR+	Sigmoid colon	25mm	0-Ip	Sessile serrated adenoma with low-grade dysplasia	25
EMR+	Right colon	30mm	0-Ip	Adenoma with low-grade dysplasia	35
EMR+	Right colonic flexure	35mm	0-IIa	Adenoma with low-grade dysplasia	26

Enbloc Resektion und R0-Resektion in 100 %

2/6 peri-interventionelle Blutungen (Clip), keine Major-Komplikationen

EMR+ In-Vivo (Mensch)

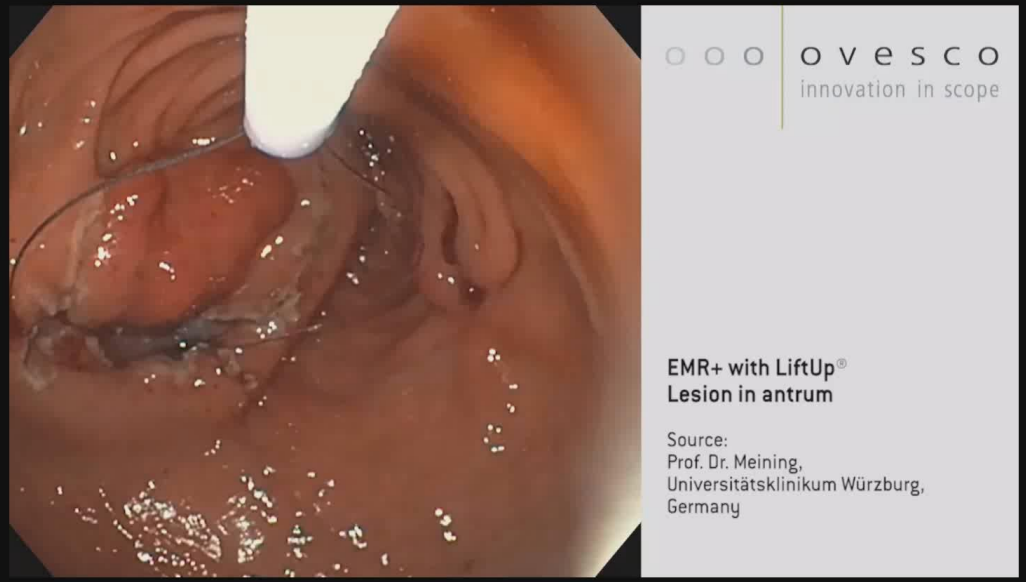

ESD+

Limitationen der ESD

- technisch anspruchsvoll, zeitintensiv
- Erfolg u.a. abhängig von Tumorgröße und Lokalisation

Ansatz ESD+

Schnellere + Erleichterte Resektion durch zusätzliches Greifinstrument (über AWC) in Kombination potentes Injektionsmedium

ESD+

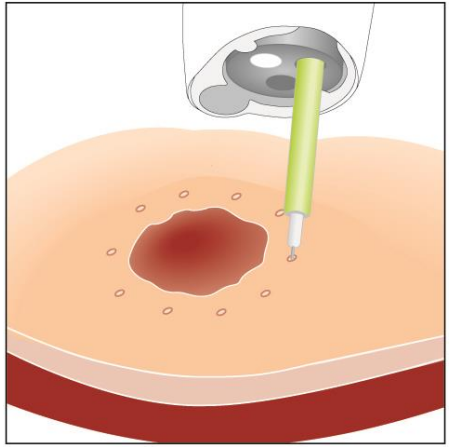

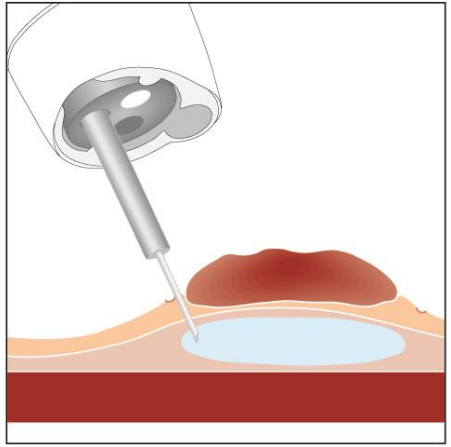

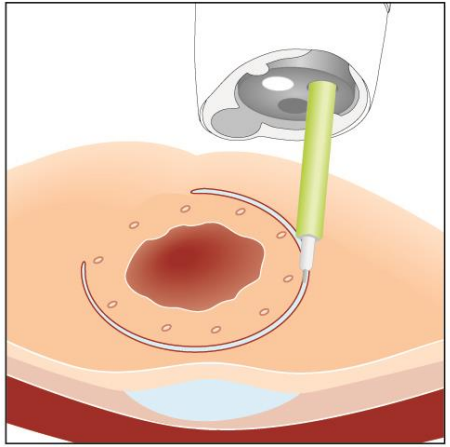

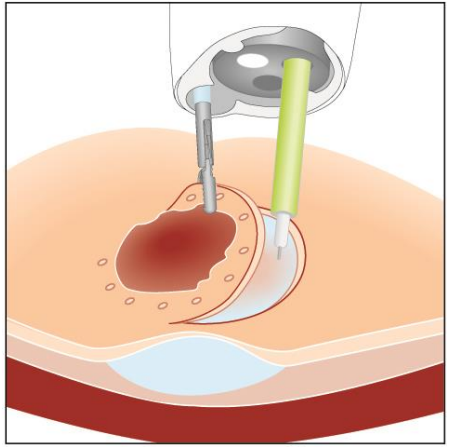

Review > Gut Liver. 2020 Jan 3. doi: 10.5009/gnl19266. Online ahead of print.

Efficacy of Current Traction Techniques for Endoscopic Submucosal Dissection

Seiichiro Abe [1], Shih Yea Sylvia Wu [1], Mai Ego [1], Hiroyuki Takamaru [1], Masau Sekiguchi [1 2], Masayoshi Yamada [1], Satoru Nonaka [1], Taku Sakamoto [1], Haruhisa Suzuki [1], Shigetaka Yoshinaga [1], Takahisa Matsuda [1 2], Ichiro Oda [1], Yutaka Saito [1]

7 random. prospektive + 23 retrospektive Studien. ESD im oberen und unteren GI-Trakt

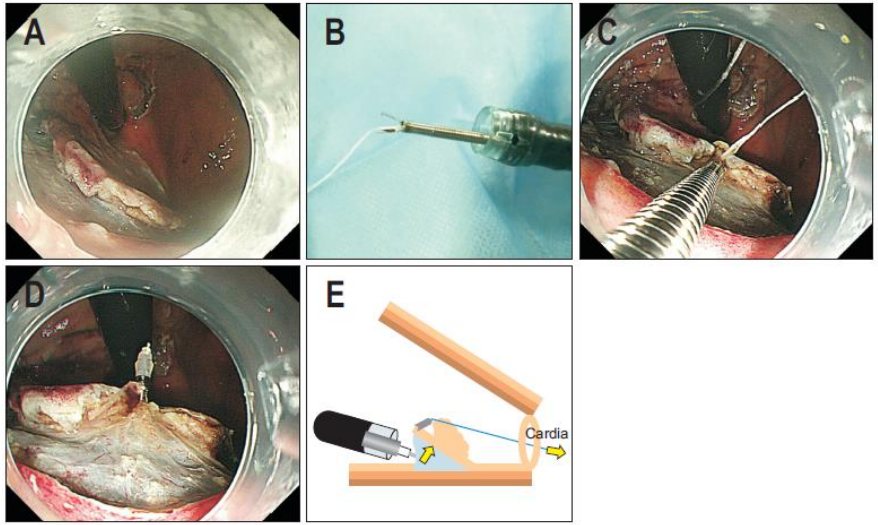

„Clip line traction“

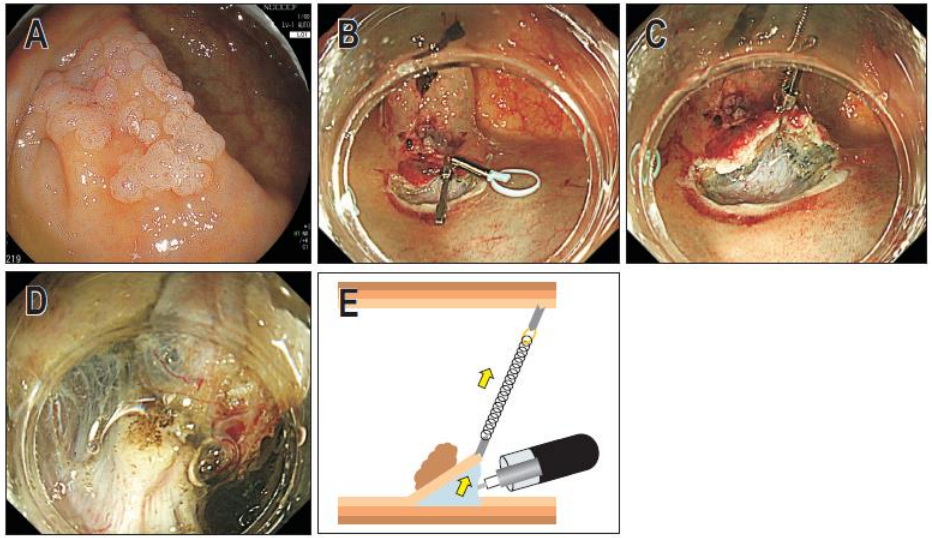

„S-O clip traction“

Quelle: Abe et al. (Gut Liver 01/2020)

CONCLUSIONS

This article systematically reviewed comparative studies to investigate the efficacy of current traction devices and strategy. Although the effectiveness is dependent on the organ and tumor location, traction techniques facilitate ESD procedures mainly in reducing the procedural time and or dissection time overall.

ESD+

Ex-Vivo (Schwein, Magen)

Endoscopic submucosal dissection with an additional working channel (ESD+): a novel technique to improve procedure time and safety of ESD

Richard F. Knoop[1] · Edris Wedi[1] · Golo Petzold[1] · Sebastian C. B. Bremer[1] · Ahmad Amanzada[1] · Volker Ellenrieder[1] · Albrecht Neesse[1] · Steffen Kunsch[1]

ESD+

Ex-vivo (Schwein, Magen), Knoop et al.

ESD vs. ESD+ für Läsionsgrößen 3 cm vs. 4 cm (antegrad vs. retrograd)

Injektion mit HEAS 6 %

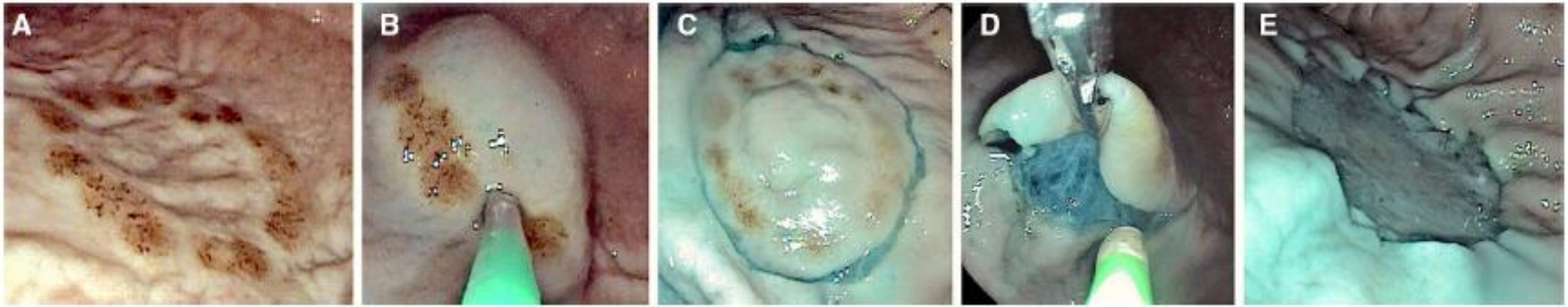

ESD+

Ex-vivo (Schwein, Magen), Ergebnisse Knoop et al.

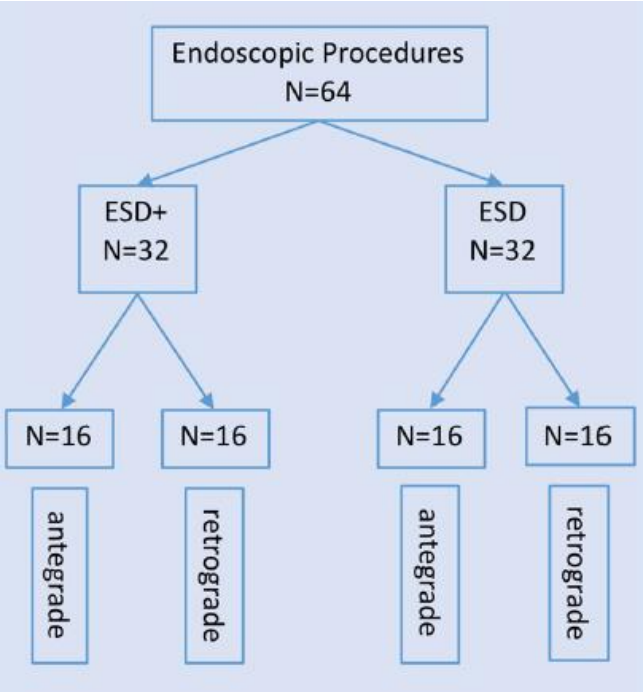

Prozedurendauer (gesamt)
Sign. kürzer für ESD+

Prozedurendauer (Lage)
Sign. kürzer für ESD+ (3 oder 4 cm) bei retrograder Lage
- schneller für ESD+ (nicht sign.) bei antegrader Lage

Komplikationen
Keine Perforationen
Sign. weniger Verletzungen der Muscularis bis ESD+
(1 vs. 6)

ESD+

In-Vivo (Mensch, Magen/Rektum)

Improved endoscopic resection of large flat lesions and early cancers using an external additional working channel (AWC): a case series

OPEN ACCESS

Authors
Benjamin Walter[1], Simone Schmidbaur[1], Yannick Krieger[2], Alexander Meining[1]

ESD+ In-Vivo (Mensch, Magen/Rektum), Walter/Meining et al.

u.a. ESD+ bei 4 Patienten in unterschiedlichen Lokalisationen

- Magen/gr. Kurvatur (17 mm), Magen/Hinterwand (37 mm)
- Rektum (33 mm, 37 mm)

Einschluss: > 18 Jahre, Einverständnis, Adenomnachweis

Endpunkte: enbloc Resektion, R0-Resektion, unerwünschte Ereignisse

Injektion mit NaCl

ESD+ In-Vivo (Mensch, Magen/Rektum), Walter/Meining et al.

ESD	Gastric greater curvature	17 mm	Early gastric cancer	pT1a, R0, low-risk
ESD	Gastric posterior wall	37 mm	Early gastric cancer	pT1a, R0, low-risk
ESD	Rectum	37 mm	Carcinoma	pT1, R0, low-risk
ESD	Rectum	33 mm	Adenoma with focal high-grade dysplasia	High-grade, R0

R0-Resektion in 4/4 Fällen

Prozedurendauer (Durchschnitt): 68 min

Keine Komplikationen

ESD+ In-Vivo (Mensch)

RESECT+ Zusammenfassung

Durch RESECT+ ist eine Optimierung von EMR/ESD möglich (EMR+/ESD+)
- größere enbloc Resektate (EMR), schnellere Prozedurendauer (ESD)

AWC wesentlicher Bestandteil von RESECT+
- für alle gängigen Endoskope verfügbar, flexibel einsetzbar

LiftUp als potentes Injektionsmedium ergänzend sinnvoll

Ergebnisse überwiegend tierexperimentell/ kleinere Fallstudien am Menschen