ovesco
innovation in scope

FTRD®

Endoscopic Full Thickness Resection

Closing the gap
between endoscopy and surgery

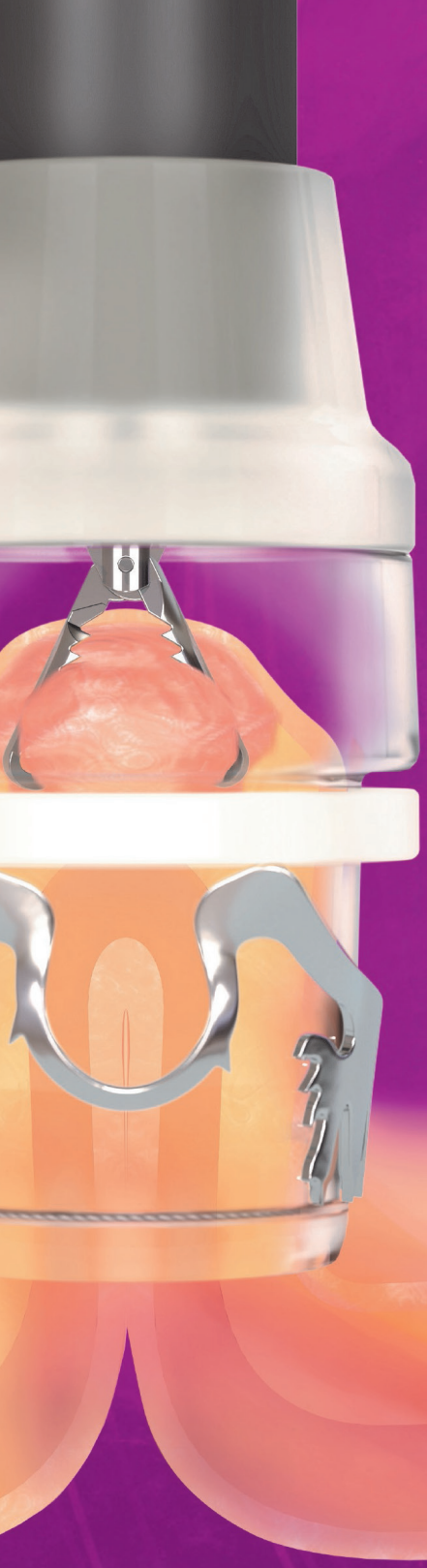

Fokusthema
Frühkarzinome

- Hochwertige Gewebeprobe für umfassende Histopathologie
- Unterstützung einer genauen Risikostratifizierung
- Reduzierung der Notwendigkeit von Operationen
- Kurative endoskopische Resektion möglich

www.ovesco.com

FTRD®
SYSTEM

Entscheidender klinischer Nutzen in der endoluminalen Chirurgie

EFTR mit FTRD® als diagnostische und therapeutische Intervention bei kolorektalen T1 Karzinomen

Mit einer R0-Resektionsrate von 88,2 %[1] bei kolorektalen T1 Karzinomen (211 von 346 Eingriffen), unterstreicht das niederländische kolorektale EFTR-Register die Wirksamkeit von FTRD® bei dieser Gruppe von Läsionen (R0-Resektionsrate bei Primärresektionen 77,9 %, bei Sekundärresektionen 93,0 %). Nach der Resektion der Narbe von zuvor unvollständig resezierten T1 Karzinomen (R1/Rx), wurde in 81,8 % nur Narbengewebe in der Histologie gefunden, in 7,7 % ein Restkarzinom.

Da bei 81,8 % der Patienten in der Histopathologie nur Narbengewebe und kein Restkarzinom gefunden wurde, kann der Schluss gezogen werden, dass EFTR eine lokale und radikale Exzision durch eine transmurale Narbenentfernung ermöglicht und sogar als potenziell kurative Behandlung bei einem Restkarzinom dienen kann.

EFTR ermöglicht eine genaue Risikostratifizierung und stellt eine wertvolle Option für die lokale endoskopische Behandlung dar

Kuellmer et al. untersuchten insgesamt 156 Läsionen und bestätigten die obigen Befunde mit einer R0-Resektionsrate von 87,5 %[2] in der Untergruppe der erneuten Resektion maligner Polypen (56/64) (Gruppe 2: non-lifting Läsionen, n = 92). Der Risikostatus war zu Beginn bei allen Patienten unklar, aber eine endgültige Unterscheidung zwischen high-risk und low-risk Läsionen konnte durch eine histologische Untersuchung des EFTR-Resektates in beiden Untergruppen in 99,4 % geklärt werden (finale Einstufung als low-risk Läsionen nach Follow-up in 84,1 %).

Diese Ergebnisse unterstreichen den Nutzen von FTRD®, um eine Entscheidung für eine optimale individuelle Behandlungsstrategie zu unterstützen. Als primär diagnostisches Verfahren zur Gewebegewinnung ermöglicht es eine genaue histologische Risikostratifizierung bei Patienten mit unbehandelten Läsionen, bei denen ein Verdacht auf ein T1 Karzinom besteht, und vermeidet Operationen bei Läsionen mit geringem Risiko. Bei Patienten mit high-risk Läsionen, die nicht für eine Operation geeignet sind, kann es sogar eine wertvolle Option für eine lokale endoskopische Behandlung sein.

FTRD® kann traditionelle Behandlungsparadigmen verändern und die Notwendigkeit an Operationen verringern[1,2]

FTRD® erfordert weniger Verfahrenskenntnisse und Zeit als z.B. die ESD und bietet qualitativ hochwertige pathologische Proben, die die histologische Beurteilung optimieren. Es ermöglicht eine sichere und endoskopische Resektion von tiefen submukosalen invasiven Karzinomen und bietet eine Alternative zur radikalen Operation bei Läsionen, die mit den derzeitigen Resektionstechniken als unheilbar eingestuft werden[1].

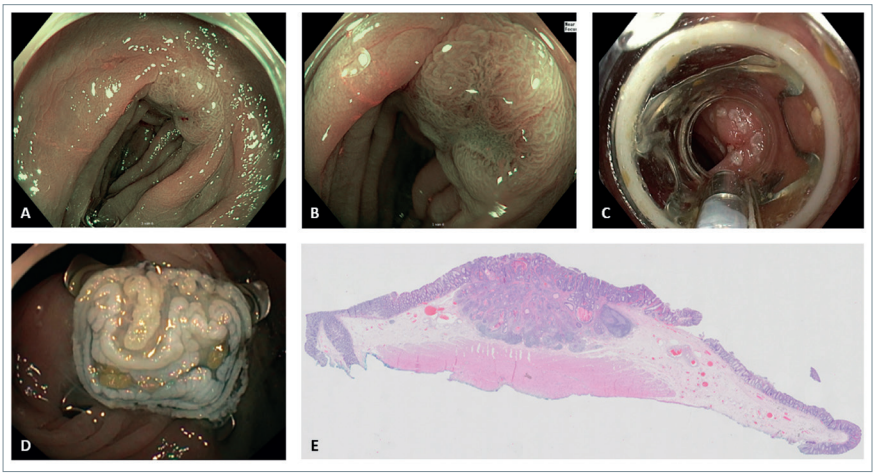

Abb. Abschluss der Vollwandresektion nach einer vorherigen unvollständigen Resektion eines low-risk T1 Karzinoms. a - d Endoskopische Bilder zeigen: a, b narrow-band imaging der Zielläsion; c das montierte Full-Thickness-Resection Device über der markierten Läsion; d die Vollwandresektionsstelle mit dem Over-the-scope Clip. e Histopathologische Darstellung zeigt ein in R0 reseziertes mäßig differenziertes Adenokarzinom mit tiefer submukosaler Infiltration (SM3), ohne lymphovaskuläre Infiltration oder Tumorknospen. Quelle für Abb. e: Lianne Koens.
Quelle: Zwager et al (2020), Endoscopy

[1] Zwager LW, Bastiaansen BAJ, Bronzwaer MES, van der Spek BW, Heine GDN et al. Endoscopic full-thickness resection (eFTR) of colorectal lesions: results from the Dutch colorectal eFTR registry. Endoscopy. 2020 Nov;52(11):1014-1023.
[2] Kuellmer A, Mueller J, Caca K, Aepli P, Albers D et al. Endoscopic full-thickness resection for early colorectal cancer. Gastrointest Endosc. 2019 Jan 14. pii: S0016-5107(19)30013-6.